CONTRIBUTO

ALL'ANATOMIA PATOLOGICA DELL'ULCUS SERPENS DELLA CORNEA

Comunicazione fatta al Congresso degli Oculisti Italiani in Torino nel Settembre 1887

DAL DOTTOR

ANGELO VERDESE.

PAVIA

PREMIATO STABILIMENTO TIPOGRAFICO SUCCESSORI BIZZONI

1888.

agli da ottenere, in successive sezioni, tutta la estensione della cornea, talchè nessuna particolarità potesse sfuggire ad un minuto esame.

Le sezioni vennero colorate, parte col carmino borico alcoolico del Grenacher e parte coll'ematossilina del Ranvier, decolorate, disidratate e diafanizzate colla miscela 1-3 di olio di garofani e di olio di origane e fissate quindi nel balsamo del Canadà sciolto nello xilolo.

Esame delle preparazioni. Ispezione ad occhio nudo. — Esaminando ad occhio nudo le preparazioni, in cui la sezione era caduta in prossimità del meridiano verticale della cornea, si osserva nella regione superiore di questo a due millimetri circa dal bordo pericheratico una perdita di sostanza del diametro approssimativo di due millimetri, poco profonda, col bordo superiore tagliato a picco alquanto rilevato sporgente e rigonfio, mentre l'inferiore dal fondo dell'ulcera va con angolo molto ottuso a raggiungere il livello della cornea. La camera anteriore è occupata da una massa di sostanza bianco-giallastra evidentemente coagulata.

Nessun altro particolare è consentito da questo esame.

Esame microscopico. Epitelio anteriore. — Al margine pericheratico, ove l'epitelio congiuntivale si continua con il corneale, notasi un'aumento nel numero degli elementi cellulari che lo costituiscono. Nella regione che circonda l'ulcera tutto l'epitelio, per una estensione di qualche millimetro, manca completamente. Nel restante dell'area cheratica si osservano delle lacune nella continuità dell'epitelio, dovute molto probabilmente, ai maltrattamenti subìti dall'organo post mortem ed all'azione del liquido conservatore (alcool ordinario).

Quà e là l'epitelio stesso è ridotto allo strato delle cellule a piede, altrove a quello delle cubiche ed in alcune regioni trovasi intatto, sopratutto verso la parte inferiore della cornea.

Vi sono inoltre dei punti in cui si notano come degli zaffi o per meglio dire prolungamenti papilliformi di cellule epiteliali, di forma triangolare, coll'apice incuneato verso i primi fasci connettivali del parenchima corneale e la base oltrepassante di poco il livello della superficie della cornea.

La membrana di Bowman è interotta in questi punti.

Nella regione corneale, che circonda questi zaffi, non si riscontrano accumoli di linfoidi più numerosi, che non sieno nelle part della cornea ove non esistono processi ulcerosi.

È quindi concesso il considerare tali aumenti nello spessore del l'epitelio come il risultato cicatriziale di antiche cheratiti superficiali

Lamina del Bowman. — Nella porzione sovrastante all'ulcera, in tutto il tratto che separa questa dal bordo pericheratico, la lamina del Bowman è infiltrata da numerosi leucociti, la cui presenza è accusata dalla colorazione dei rispettivi nuclei.

Primo effetto apparente di questa infiltrazione è un'aumento nello spessore di questa membrana tale da raddoppiarla, spessore dovuto unicamente al fatto della infiltrazione. Questa porzione della lamina del Bowman si differenzia ancora dalle altre parti normali per una speciale reazione alle sostanze coloranti: nelle preparazioni colorate al carminio borico essa è giallastra ed in quelle all'ematossilina avana scura, ciò che prova avere questa parte subìto una mortificazione.

Oltre ai fatti su descritti la limitante anteriore inferiore non presenta di anormale che quei punti di interruzione già descritti a proposito dell'epitelio anteriore.

Parenchima corneale. — Tutto lo stroma della cornea dalle region più superficiali alle più profonde è sede di una infiltrazione di linfoidi, infiltrazione che va rendendosi man mano più rilevante a misura che si accosta alla regione occupata dall'ulcera.

Negli strati sottoposti a questa il numero dei linfoidi benchè grande, *non è tale da ledere l'integrità dei fasci connettivi mediani della cornea.*

E solamente devonsi considerare come mortificati i due o tre fasci immediatamente sottoposti all'ulcera, i quali si colorano diffusamente come in generale soglionsi colorare le parti alterate dalla mortificazione.

L'ulcera corneale ha prodotto una perdita di sostanza che corrisponde nel massimo di profondità ad un terzo dello spessore della cornea. Tale perdita di sostanza è circondata da un alone necrotico che è dato dai fasci connettivi corneali, alone che si estende da margine superiore della cornea fino quasi al centro di questa.

Il bordo superiore dell'ulcera, come già ebbi occasione di dirlo nell'esame macroscopico è tagliato a picco, più alto dell'inferiore e più rigonfio, mentre l'inferiore raggiunge con un'inclinazione ad angolo molto ottuso il livello della cornea.

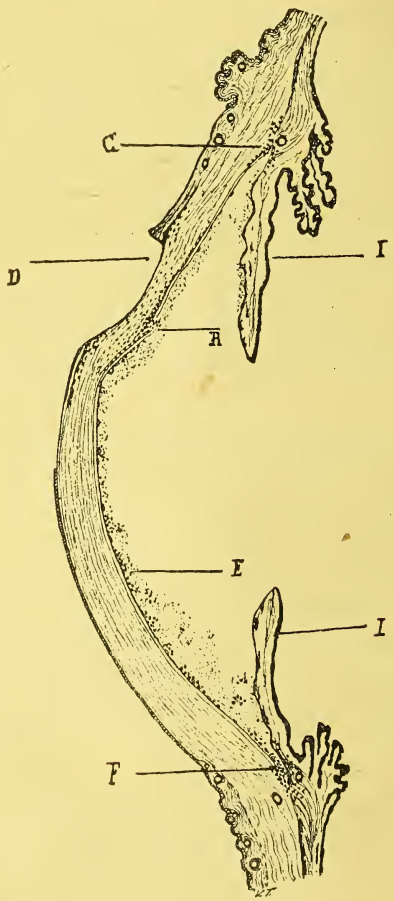

Il bordo superiore dell'ulcera ha un livello più elevato dell'inferiore perchè, oltre all'infiltrazione della lamina del Bowman che ne aumenta lo spessore, i primi tre o quattro fasci connettivali del parenchima corneale sono percorsi in varî sensi da numerosi vasi sanguigni provenienti dall'episclera, di dimensioni variabili e ripieni di sangue. (*V. Fig.* D).

Questa vascolarizzazione dei primi fasci del parenchima si verifica pure al bordo corneale inferiore, benchè quivi i vasi siano parte vuoti, parte meno rigonfi.

Lamina del Descemet. — Al disotto dell'ulcera nel punto che corrisponde al centro dell'area occupata da questa, fra la limitante posteriore e l'ultimo fascio connettivale del parenchima della cornea, osservasi una piccola raccolta di pus sotto forma di microscopico ascesso migliare. La Descemet è rotta come spezzata in tal punto per un brevissimo tratto. Il bordo inferiore della rottura è sporgente nella camera anteriore mentre l'altro si perde nell'infiltrazione ascessoide che ho menzionata; però seguendo la Descemet si può vedere che in corrispondenza del piccolo ascesso ha perduto la sua rifrangenza ed è diventata finamente granulosa. (*V. Fig.* R). Uguale alterazione si trova nella Descemet in un punto vicino ed in corrispondenza d'un'altra circoscritta infiltrazione ascessoide di elementi nel parenchima corneale; talchè pare la rottura della Descemet sia proceduta da una degenerazione granulosa senza alcuna infiltrazione nella stessa.

Dall'apertura di questa membrana una raccolta di leucociti fa sporgenza verso la camera anteriore. L'ascesso migliare invade ancora il fascio connettivale che gli stà sopra divaricandone le fibrille senza produrre tuttavia mortificazioni di sorta. Non mi fu dato di riscontrare in nessuna parte della basale posteriore linfoidi che infiltrassero questa membrana. Essa è normale in tutte le altre parti sia per lo spessore, che per la colorazione e per la curvatura. Il suo epitelio integro dovunque non presenta nulla di rimarchevole.

Angolo irideo e corpo cigliare. — La membrana del Descemet giunta in prossimità dell'angolo irideo sembra terminarsi in una punta affusellata; ma a forti ingrandimenti si vede suddividersi in numerose fibrille fra le quali stanno agglomerati dei linfoidi fortemente colorati.

Queste fibrille si dirigono in forma di ventaglio verso gli spazi del Fontana ai quali in parte forniscono le pareti. L'abbondantissima infiltrazione di linfoidi impedisce di riscontrare l'esistenza del ligamento pettinato e dell'epitelio di questa regione.

Tutti gli spazî del Fontana sono occupati anch'essi dalle cellule

migranti. Tuttavia le porzioni declivi, quelle cioè che si trovano in vicinanza dell'estremo inferiore del meridiano verticale sono sede, di una infiltrazione assai maggiore, talchè in questi punti gli spazî del Fontana sono letteralmente otturati dagli accumoli di linfoidi. (*V. Fig.* C, F).

Tale infiltrazione nelle stesse proporzioni su descritte si continua a tutto il corpo cigliare, fra le fibre muscolari dello stesso dalle parti più superficiali alle più profonde, dalle anteriori alle posteriori; essa però si fa assai minore nei processi cigliari propriamente detti i quali appaiono quasi normali.

In generale i vasi contengono poco sangue, si osservano però alcuni il cui lume è ripieno di globuli bianchi.

Iride. — L'iride non presenta nulla d'anormale e non sembra partecipare al processo infiammatorio cui sono in preda le parti che la circondano. Tutta l'infiltrazione s'arresta al gran cerchio dell'iride. (*V. Fig.* I, I).

Il numero di elementi migranti che nell'iride si trova, non parmi superiore al normale; un leggero aumento però nel numero di questi si nota nel piccolo cerchio dell'iride fra le fibre dello sfintere.

Camera anteriore. — La camera anteriore è occupata interamente da una massa costituita in parte di una sostanza amorfa, finamente granulosa ed in parte da un finissimo reticolo di fibrina: detta massa è poco colorabile tanto al carminio come all'ematossilina.

In essa non si osservano linfoidi, o per lo meno se alcuno in esso si riscontra trovasi nella porzione che è in rapporto immediato colla faccia posteriore della cornea.

I linfoidi si trovano nello spazio virtuale delimitato dalla faccia posteriore della cornea e l'anteriore della massa suddescritta. (*V. Fig.* E).

Nel punto in cui la Descemet è rotta, come già si disse più sopra un piccolo fiocco rivolto in basso penetra nella camera anteriore. Questo fiocchetto è costituito da un accumulo di leucociti impigliati in un finissimo reticolo fibrinoso il quale è solamente visibile nella porzione extra corneale. Da questo piccolo fiocco, man mano diradandosi, si irradiano, sparsi su tutta la superficie posteriore della cornea, dei linfoidi, disposti ora in piccoli gruppi, ora isolati, e solo verso l'angolo irideo inferiore si osservano più numerosi. (*V. Fig.* F).

Essi sono tuttavia ben scarsi relativamente a quanto poteva far supporre la vasta massa granulosa che riempiva la camera anteriore. Di linfoidi non vi è traccia alla superficie dell'iride.

Diagnosi. — Le lesioni su descritte sono dunque costituite da una perdita di sostanza, nella parte superiore della cornea, poco estesa e poco profonda, circondata da un vasto alone necrotico. I bordi di questa soluzione di continuo, hanno caratteri patognomonici; il superiore è tagliato a picco, un po' rilevato, rigonfio, come poltaceo, necrotizzato, l'inferiore invece va insensibilmente dal fondo dell'ulcera a raggiungere con un angolo molto ottuso, il livello normale della cornea. Il fondo dell'ulcera è occupato da detritus. Tutta la cornea è infiltrata da numerosi linfoidi. La camera anteriore inoltre è sede di un hypopyon, e dalla membrana di Descemet degenerata e successivamente rotta nella regione sottostante all'ulcera, benchè questa sia ancora lontana dall'aver perforato il parenchima corneale, porta un fiocchietto costituito da linfoidi imbrigliati in una sostanza fibrinosa che nuota nell'umor acqueo. Questi sono tutti i caratteri patognomonici di un'ulcera serpiginosa della cornea in un periodo non ancor molto avanzato secondo la descrizione classica che abbiamo dallo Saemisch.

Considerazioni. — Sulla provenienza dell'hypopyon che accompagna la cheratite serpiginosa prima della perforazione, non sono concordi le opinioni degli oftalmologi. Che un'ascesso corneale possa aprirsi nella camera anteriore invece che all'esterno e dar luogo ad un hypopyon è un fatto ammesso ed accettato da tutti i pratici, ed il Weber stesso per il primo forse con opportuni sondaggi riuscì a dimostrare l'esistenza di un tragetto diretto fra l'ascesso e la camera anteriore.

È bene notare però che tal mezzo brutale di esplorazione può avere creato artificialmente la via di comunicazione ricercata.

La ripugnanza degli oftalmologi ad ammettere come proveniente dalla cornea direttamente l'hypopyon che accompagna le cheratiti prima che sia avvenuta la perforazione della cornea ha la sua ragione e nelle condizioni anatomiche del parenchima corneale che regolano la marcia dei linfoidi a traverso la cornea e nelle condizioni istologiche della membrana di Descemet. Le lamine superfi-

ciali della cornea hanno una direzione difatti obliqua verso la faccia anteriore della cornea ove si terminano. Questa direzione è dovuta in gran parte alla disposizione delle fibre nervose terminali che vanno all'epitelio anteriore, alle fibre arciformi ed ai vortici del Fuchs.

Le cellule migranti impegnate fra questi fasci superficiali del parenchima corneale devono essere necessariamente guidate verso la superficie della cornea. Questo per il parenchima corneale. Per quanto riguarda la Descemet è un fatto constatato che essa è impermeabile ai linfoidi e si è usi a considerare questa membrana dotata di enorme resistenza contro gli agenti flogistici, talchè il cheratocele si ritiene costituito di questa membrana ultima a resistere al lavoro distruttivo del processo ulceratico.

Abbiamo visto invero nelle stesse preparazioni che mentre la Bowman è, nella porzione superiore all'ulcera, infiltrata di linfoidi, in nessuna regione della Descemet si trovano elementi migranti. Per ammettere che i linfoidi possano attraversare tale membrana compatta ed omogenea bisognerebbe supporre che ciò avvenisse attraverso i pretesi pori canali dal nostro Ciaccio descritti.

È bene però notare che i detti pori canali sono ancora in attesa al giorno d'oggi di debito controllo, chè di quanti anatomici vollero vagliare la scoperta del Ciaccio ad alcuno non riuscì trovare una conferma decisiva.

Per conto mio ho cercato di riprodurre reiterate volte le nitratazioni dell'epitelio posteriore col metodo del Ciaccio ed ho potuto convincermi che i pori canali da questi descritti sono il prodotto della retrazione del protoplasma della cellula stessa dovuta al nitrato d'argento. Neppure con altri metodi sono mai riuscito ad osservare i pori canali della Descemet. Inoltre il fatto negativo ma confermato del non trovare mai linfoidi nello spessore della limitante posteriore della cornea stà contro alla esistenza di questi canaletti.

I fatti sovraesposti ci danno ampia ragione del perchè gli oftalmologi quasi tutti preferiscano riconoscere come proveniente dall'iride l'essudato che trovasi nella camera anteriore e che concomita un *ulcus serpens*. L'iride in tal caso sarebbe anch'essa in preda ad un processo infiammatorio, per diffusione del processo infettivo dan corneale.

corn Ancora il nostro Tartuferi, avendo esaminato recentemente un ver hypopyon estratto col processo dello Saemisch, si allinea fra quelli che ritengono l'hypopyon proveniente dalla iride.

Era difficile il pensare ad una prematura rottura della lamina di Descemet, prima che il parenchima corneale fosse interamente distrutto dal lavoro dell'ulcera; poichè come dissi si è educati a considerare la Descemet tale per sua natura, da presentare grande resistenza agli elementi flogogeni i quali nella loro opera distruttrice procederebbero sempre, gradatamente dagli strati più superficiali ai più profondi del parenchima corneale fino a che giunti su la limitante posteriore verrebbero arrestati da questa, ultimo e non raramente valido ostacolo alla perforazione della cornea.

Il cheratocele quindi venne finora considerato come essenzialmente costituito dalla procidenza della limitante posteriore.

Questo modo di considerare la produzione dell'hypopyon e la perforazione della cornea in seguito a cheratite serpiginosa va opportunamente modificato mi pare dopo l'esame anatomico dell'occhio, che dà luogo a questa breve memoria.

Riassumendo la descrizione fatta abbiamo nel caso nostro una cheratite che per la forma dei suoi margini per l'hypopyon ecc. deve essere classificata nella forma chiamata serpiginosa.

Detta ulcera non era ancora ad un periodo molto avanzato; essa è relativamente circoscritta, poichè non ha che due millimetri circa di diametro, abbastanza superficiale, poichè non lede che il terzo circa dello spessore del parenchima corneale il quale se negli altri due terzi sottoposti all'ulcera è infiltrato da numerosi linfoidi, la quantità di questi non è tale tuttavia da oltrepassare i limiti di una semplice infiltrazione, nè da alterare gravemente la integrità dei fasci connettivali che conservano ancora la loro struttura, i loro rapporti normali e sopratutto la proprietà di colorirsi al carminio ed all'ematossilina, prova questa che nessun processo di mortificazione è in essi incominciato.

Una piccola raccolta di pus, un vero ascesso microscopico si ha invece come fu detto a suo luogo, fra l'ultimo fascio connettivale del parenchima corneale e la lamina elastica posteriore che in tal punto è rotta e per la sua apertura un fiocco di essudato si versa nella camera anteriore.

Questo fiocco è la vera espressione anatomica del classico filamento patognomonico della cheratite serpiginosa descritto primamente dallo Saemisch e dal Wecker poi, nei loro trattati è ritenuto da essi come costituito da fibrina coagulata.

L'idea di una rottura della Descemet prima della perforazione *in toto* della cornea non era loro venuta, benchè parmi non dovesse essere lontana dalla lor mente.

La rottura della Descemet spiega la provenienza diretta dell'hypopyon dalla cornea. Come poi le cellule linfoidi facciano eccezione in tal caso alla regola generale che li spinge alla superficie della cornea, e si dirigano invece ancora verso gli strati profondi tanto da produrre l'ascesso migliare e versarsi nella camera anteriore, parmi si possa spiegare ponendo mente alle condizioni anatomiche in cui avviene il fatto. Che, nella cornea normale o nelle regioni della cornea ove non esistono ulcerazioni, la marcia dei linfoidi, tenda a farsi verso la superficie è facile a comprenderlo per le ragioni anatomiche anzidette.

I linfoidi fuoruscenti dai vasi dell'episclera s'impegnano tra i fasci connettivali superficiali della cornea, i quali diretti la maggior parte verso la Bowman e per il decorso delle fibre nervose che accompagnano, e per le fibre arciformi che da loro partono non possono che guidare i linfoidi alla superfice. Ma data un'ulcera della cornea che abbia roso in un punto i primi fasci corneali; quest'ulcera divenuta il centro cui convergono tutte le semoventi immigrate nella cornea, giunte queste nelle parti sottostanti all'ulcera suddetta dalle più opposte direzioni si troveranno naturalmente costrette a cercarsi una via qualunque d'uscita, e quindi per un cammino intrafasciculare si faranno una strada anche al disotto dell'ulcera stessa, dando luogo così al già descritto ascesso migliare ed alla consecutiva rottura della sottoposta Descemet.

Nulla di strano havvi poi in questa rottura della Descemet. In primo luogo oggi si sa che questa membrana è ben lungi dall'essere una vera membrana elastica, poichè, se per la sua resistenza agli alcali ed agli acidi essa potrebbe a tale categoria essere ascritta, se ne allontana tuttavia pel suo modo di comportarsi rispettivamente alle sostanze coloranti, come il carminio, il picrocarminio e l'ematossilina.

Di più dalle esperienze del Ranvier risulta come questa membrana sia in ispecial modo fragile poichè si rompe a guisa di vetro.

Ora debbo ricordare che nella descrizione anatomica che più sopra ho dato parlando delle lesioni di questa membrana nell'occhio in esame, ho appunto fatto notare come la porzione della Descemet

che circonda la rottura di questa membrana è per breve tratto fatta sede di una trasformazione finamente granulosa che farebbe supporre una vera malacia dovuta probabilmente alla compressione esercitata dalla piccola raccolta di linfoidi sovrastante. Ciò vuol dire che questa membrana benchè assolutamente refrattaria ad una infiltrazione subisce ciò nondimeno abbastanza facilmente per l'azione di certi agenti, vuoi puramente meccanici, vuoi infettivi, dei processi involutivi capaci di diminuire la sua resistenza.

I leucociti che nel caso nostro trovansi nella camera anteriore sono in sì poca quantità, che nulla si oppone a credere siano totalmente provenienti dalla cornea stessa attraverso la rottura della limitante posteriore.

È ben vero che il corpo cigliare è sede di una forte infiltrazione ma questa è da considerarsi di doppia natura. Ed in primo luogo ricordo che le regioni declivi del corpo cigliare sono le più distanti dall'ulcera e le più infiltrate. Se questa infiltrazione del corpo cigliare rappresentasse una reazione dovuta direttamente alla cheratite dovrebbero essere le parti di questo più vicine all'ulcera le maggiormente infiltrate, mentre il fatto opposto si verifica.

I linfoidi caduti nella camera anteriore immersi nell'umor acqueo seguono passivamente le vie di escrezione cioè gli spazî del Fontana, e per ragione del proprio peso hanno sopratutto tendenza ad uscire da quelle che si trovano nelle parti declivi. Che la loro presenza poi in questi spazî riesca a provocare una irritazione secondaria è assai verosimile. Di questa infiltrazione secondaria ci fanno fede nel caso nostro la infiltrazione delle guaine dei vasi e la presenza dei numerosi leucociti in alcuni di questi.

I nostri preparati escludono poi in modo assoluto la provenienza dell'hypopyon dall'iride. Questa membrana non prende parte al processo infiammatorio, e su tutta la sua superficie o in vicinanza di essa non si riscontra un sòlo linfoide.

Io credo ancora che dal caso presente si possa avere adeguata spiegazione del come agisca il taglio alla Saemisch in questa forma di cheratite che spesso si mostra ribelle ai più energici mezzi di cura. Inutilmente il suo stesso autore cercò spiegarsi il meccanismo della benefica azione.

Si è detto che patognomonico della cheratite serpiginosa è quel filamento che parte dalla faccia posteriore della cornea al dissotto

dell'ulcera e che fiotta nell'acqueo. Quel fiocco è ora permesso il ritenerlo pure patognomonico di una rottura della Descemet.

Ora il piccolo ascesso migliare che provocò la rottura della limitante posteriore e che infiltra e che dissocia i fasci più profondi sovrastanti alla basale, si fa punto di partenza di un nuovo processo ulcerativo che da l'indietro procede verso le parti superficiali. Gli agenti disinfettanti usati nella pulitura di un'ulcera serpiginosa intaccano gli elementi infettivi che in questa si trovano, ma non possono raggiungere quel profondo processo distruttivo infettante che dalla basale posteriore si fa verso le parti superficiali e dalla cheratite serpiginosa primitiva diviso da varî strati di parenchima corneale intatto.

Ora si comprende che il taglio alla Saemisch il quale deve transfiggere tutta l'ulcera passando per il suo gran diametro, mette in comunicazione il processo ulcerativo profondo col superficiale e consente agli agenti disinfettanti di distruggere ed alle lavature di asportare i germi che in quello si annidano e che diversamente continuerebbero la loro azione necrotica fornendo sempre nuovi elementi infettivi.

Dopo quanto ho esposto risulta in modo positivo che alla formazione dell'hypopyon contribuisce direttamente la cornea mediante una perforazione della lamina del Descemet che si fa prima ancora che il processo ulcerativo primitivo perfori tutti gli strati corneali, per la qual via viene continuamente versata una essudazione costituita in gran parte di leucociti.

La porzione di questo essudato che non si coagula viene esportata dall'umor acqueo per le sue vie normali di escrezione, talchè desta negli spazî del Fontana una reazione flogistica che secondariamente complica il processo.

Fuor di dubbio restono ancora delle lacune che non mi era possibile colmare colla semplice ispezione anatomica; così ad esempio sarebbe stato sommamente interessante il poter stabilire se nella produzione del processo distruttivo profondo che provocò la rottura della Descemet fossero intervenuti direttamente gli agenti infettivi, vale a dire gli schizomiceti che indubbiamente avevano provocato la forma ulcerativa superficiale primitiva.

Col metodo del Gram ho tentato di ricercare questi elementi tanto nell'ulcera quanto nell'hypopyon, ma ottenni un risultato negativo.

Questo quesito quindi non è possibile a risolversi se non con un'altro ordine di ricerche sperimentali alle quali io ora attendo.

Si hanno, a vero dire delle conoscenze a questo riguardo le quali ci dimostrano come si possa avere un hypopyon, senza che l'esame bacteriologico riesca a dimostrare in questa secondaria manifestazione la presenza di schizomiceti piogeni.

Valgano ad esempio le esperienze del Krause il quale in ulceri artificialmente prodotte, mercè la inoculazione nel parenchima corneale dello *stafilococcus piogenus aureus*, ha ottenuto l'hypopyon senza che in questo potesse dimostrare per mezzo delle culture e dell'esame microscopico la presenza del detto schizomiceto che cagionava il processo ulcerativo corneale.

Queste ricerche credo abbiano bisogno ancora di accurato controllo, ed io mi riservo di ritornare su questo soggetto esponendo le ricerche che ho in corso.

Bibliografia dell'ulcus serpens corneæ (1).

1869. Saemisch. — Das Ulcus corneæ serpens. Eine Klinische Studie. Bonn. 1869.

1872. Graefe Alf. — Zur Behandlung des Ulcus corneæ serpens. (Klin. Monats).

1873. Eberth. — (Centralbl. f. med. Wissenschaft). — Martinache. Ulcers of the cornea treated by the actual cautery (Pacific med. and surgical. Journal, Nov.).

1873. Strohmeyer. — (Centralbl. f. med. Wissens.). — Leber. (Centralbl. f. med. Wissenschaft). — Strohmeyer. Uber die Ursachen der Hypopyon Keratitis (Archiv. of. Ophthal.).

1874. Fritsch. — Esperimentelle Studien ect. Erlangen. — Galezowski. Quelques mots sur les ulcères rongeants de la cornée (Rec. d'Ophtalm.).

1875. Horner. — Keratitis mycotica. (Klin. Monatsbl.). — Saemisch. Krankeiten der cornea u. Sclera. (Graefe-Saemisch, t. IV).

1876. Balogh (Colornan). — Sphaero. Bacterien in der entzündeten Hornhaut (Med. Centralbl.). — Strohmeyer (G). Ueber die Impfkeratitis (Arch. f. Ophtal., t. XXII).

1877. Horner. — Ueber mykt Kératitis (Klin. Monatsbl. Bericht der oph. Gesellsch).

1878. Koll (Th.) — Das Ulcus Corneæ rodens (Bonn. Diss. inaug. in 8).

(1) In questa tavola bibliografica dell'*Ulcus serpens corneæ* ho notato esclusivamente i lavori che hanno un rapporto più o meno diretto col mio.

— Just. Der Borsäure. Verban bei Ulcus corneæ serpens. (Centralbl. für pratk Augeneeilk., Octob.).

1880. Ferry. — Ulcères perforants de la cornée. (Red. Time and Gaz.).

1881. Ranvier. — Terminaison nerveuses sensitives cornée. — Burnham. Infiltration of the cornea with hypopyon. (Oph. hosp. Rep. t. X).

1882. Verdese. — Contribution à la thérapeutique de l'ulcère serpigineux de la cornée. (Arch. d'Ophtal.).

1883. De Wecker et Landolt. — Traité complet d'ophtalmologie, prémier fascicule du tome II. — Tartuferi. De l'Hypopyon dans l'Ulcus serpens. Giorn. dell'Acc. di med. di Torino, Gennaio 1883.

1884. Krause. — Forschritte der Medecine, 1884.

1886. X. Galezowski et Daguenet. — Affections oculaires.